

Patient âgé de 39 ans, aux antécédents de diabète non suivi et de goutte sous Purinol. Il se plaint de rhinorrhée verdâtre avec sensation d'obstruction nasale droite évoluant depuis 20 jours et apparition, depuis 7 jours, d'une tuméfaction jugale droite s'étendant à l'œil droit et ne s'améliorant pas sous traitement antibiotique et corticoïde.

L'examen clinique note une fièvre à 38,1°C et une tuméfaction jugale indolore avec œdème de la paupière inférieure.

A la rhinoscopie antérieure : présence de pus au niveau du méat moyen avec issue de liquide séro-hématique de la fosse nasale droite.

A l'examen de la cavité buccale : présence d'un bombement du palais du côté droit avec fistule laissant sourdre du pus et un mauvais état bucco-dentaire.

La biopsie de la tuméfaction a montré les images suivantes :



Figure 1 : Examen direct au lactophénol (échelle ×10)



Figure 2 : Culture sur milieu Sabouraud Chloramphénicol sans actidione (J7)

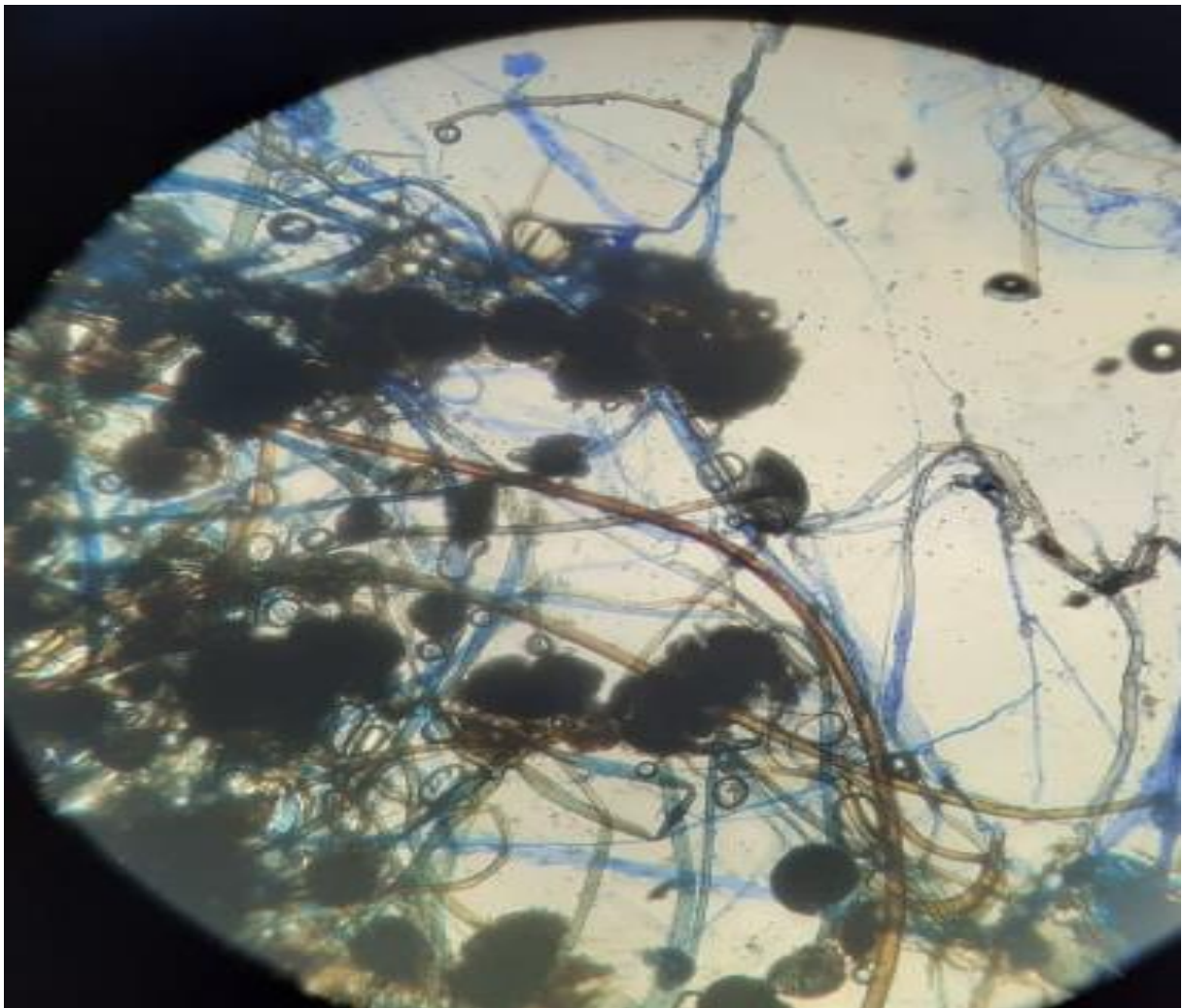



Figure 3 : Observation microscopique de la colonie au bleu de lactophénol (objectif X20)



**Figure 4 : Observation microscopique de la colonie au bleu de lactophéno
(objectif X40)**



**Figure 5 : observation microscopique de la colonie au bleu de lactophéno
(objectif X40)**

Quel est votre diagnostic ?